

Angioplastia subintimal sem o uso de stent em paciente diabético portador de lesão complexa no pé

Subintimal angioplasty without stenting on a patient with complex foot lesion

Bernardo Massière¹, Cleoni Pedron¹, Arno von Ristow², José Mussa Cury¹, Marcus Gress¹, Alberto Vescovi¹, Marcos Areas Marques³, Antonio Luiz de Medina⁴

Resumo

Pacientes diabéticos portadores de doença aterosclerótica oclerativa periférica e lesões complexas de partes moles são freqüentemente tratados por amputação primária. Os autores relatam o caso de paciente de 66 anos, sexo feminino, portadora de múltiplas comorbidades, apresentando volumoso abscesso plantar esquerdo e lesão femoral superficial conforme TASC C. Optou-se por realizar revascularização endovascular do membro inferior esquerdo por técnica de angioplastia subintimal sem o emprego de stent ou endoprótese. A abordagem combinada de revascularização endovascular do membro inferior associada a cuidados intensivos com feridas de pés diabéticos deve sempre ser considerada antes da amputação. Assim, sugere-se a técnica de angioplastia subintimal como uma opção em pacientes de elevado risco cirúrgico portadores de feridas complexas nas extremidades.

Palavras-chave: Angioplastia subintimal, membro inferior, pé diabético.

Introdução

Pacientes diabéticos portadores de doença aterosclerótica oclerativa periférica e lesões extensas de partes moles são freqüentemente tratados por amputação primária. Revascularização do membro associada ao emprego de enxertos e retalhos cirúrgicos podem estender as taxas de salvamento nesses pacientes¹.

O emprego da angioplastia subintimal para o tratamento das lesões ateroscleróticas oclusivas dos membros inferiores foi descrito pela primeira vez por Bolia²⁻⁵.

Abstract

Diabetic patients presenting with both peripheral vascular disease and complex soft-tissue defects are often treated by primary amputation. We report the case of a 66-year-old female patient with multiple comorbid conditions. She presented left foot plantar abscess and TASC C superficial femoral lesion. Endovascular revascularization of the left lower limb was performed employing the subintimal angioplasty technique, without stenting or endografting. This combined approach of lower limb revascularization associated with intensive care in diabetic foot wounds should always be considered before amputation. We recommend subintimal angioplasty as an option for high-risk patients with complex limb wounds.

Keywords: Subintimal angioplasty, lower limb, diabetic foot.

Publicações subseqüentes reafirmaram a efetividade da técnica como uma alternativa à cirurgia de revascularização infra-inguinal⁶⁻⁸. Neste artigo descreve-se técnica minimamente invasiva para tratamento de uma paciente portadora de múltiplas comorbidades, isquemia crítica dos membros inferiores e ferida complexa infectada no pé esquerdo.

Relato de caso

Paciente de 66 anos, sexo feminino, portadora de hipertensão arterial sistêmica, dislipidemia, diabetes

-
1. Cirurgião vascular. Médico associado, Centervasc-Rio, Rio de Janeiro, RJ. Professor instrutor, Curso de Pós-Graduação em Cirurgia Vascular, Pontifícia Universidade Católica do Rio de Janeiro (PUC-Rio), Rio de Janeiro, RJ.
 2. Cirurgião vascular. Diretor, Centervasc-Rio, Rio de Janeiro, RJ. Professor associado, Curso de Pós-Graduação em Cirurgia Vascular, PUC-Rio, Rio de Janeiro, RJ.
 3. Angiologista. Médico associado, Centervasc-Rio, Rio de Janeiro, RJ. Professor instrutor, Curso de Pós-Graduação em Cirurgia Vascular, PUC-Rio, Rio de Janeiro, RJ. Membro do Conselho Científico da SBACV.
 4. Cirurgião vascular. Professor titular, Curso de Pós-Graduação em Cirurgia Vascular, PUC-Rio, Rio de Janeiro, RJ.

Não foram declarados conflitos de interesse associados à publicação deste relato de caso.

Artigo submetido em 23.05.07, aceito em 29.04.08.

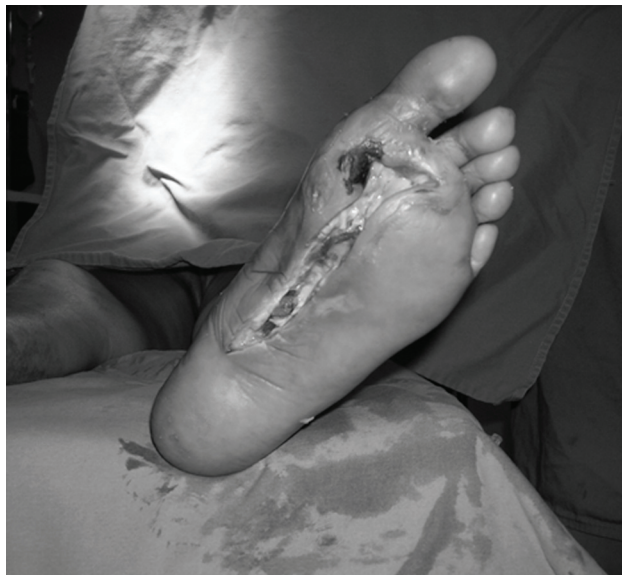

Figura 1 - Pé esquerdo após drenagem do abscesso plantar

melito, insuficiência cardíaca, coronariopatia e síndrome isquêmica dos membros inferiores, evoluiu com sinais flogísticos no pé esquerdo associados a dor e febre. Ao ser admitida na emergência, identificou-se a presença de volumoso abscesso plantar. A avaliação realizada pela equipe clínica determinou o risco cirúrgico como IV conforme a American Society of Anesthesiology (ASA IV). Ao exame físico, a paciente apresentava hiperemia do pé associada a volumosa massa plantar com flutuação, além de linfangite, que se estendia até o terço distal da coxa, com pulsos femorais palpáveis, poplíteos e distais ausentes. *Duplex scan* arterial colorido evidenciou a presença de oclusão crônica segmentar da artéria femoral superficial nos terços médio e distal.

Procedeu-se a hidratação venosa, antiagregação plaquetária (ácido acetilsalicílico 100 mg 1 x dia), início da antibioticoterapia (ciprofloxacina 1 g 12/12 h + amoxicilina e ácido clavulânico 500 mg 8/8 h) e encaminhamento da paciente ao centro cirúrgico para drenagem do abscesso plantar, onde observamos volumosa loja estendendo-se por toda a planta até o nível dos metatarsos (Figura 1).

Após estabilização clínica, optou-se por realizar revascularização endovascular do membro inferior esquerdo por técnica de angioplastia subintimal sem o

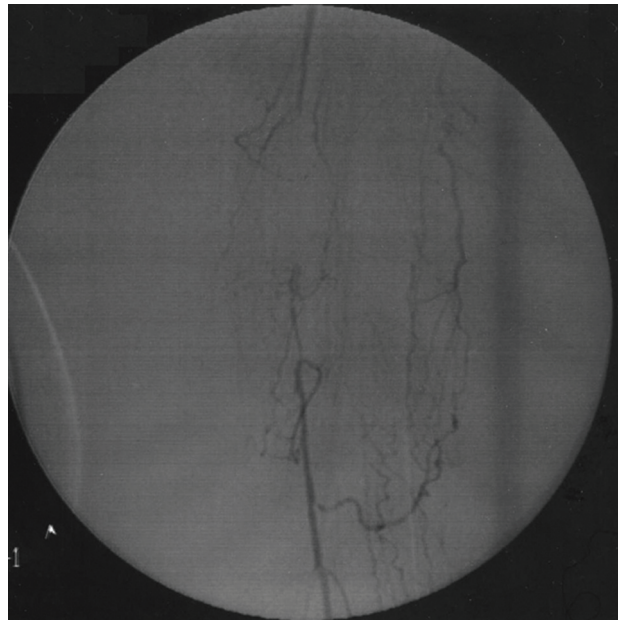


Figura 2 - Angiografia demonstrando oclusão segmentar da artéria femoral superficial

emprego de stent ou endoprótese, como descrito por Bolia et al.². O acesso arterial foi promovido através de punção anterógrada da artéria femoral esquerda, empregando agulha de punção 18G e instalando bainha 7F pela técnica descrita por Seldinger. Realizou-se arteriografia e confirmaram-se as lesões descritas pelo Doppler, compatíveis com a classificação TASC C (Figura 2). O sistema para a criação do canal subintimal foi baseado em um cateter KMP 5F e fio-guia 0.035" hidrofílico. Procedeu-se estacionando o cateter no início do segmento ocluído e avançou-se o fio-guia no espaço subintimal até cruzar o final do segmento arterial ocluído, onde retornou-se à luz do vaso. Iniciamos a angioplastia do canal subintimal empregando balões de 4 x 10 mm e 5 x 10 mm, e observou-se resultado adequado no controle angiográfico (Figura 3).

Após a revascularização, realizaram-se amputações do hálux, 2º e 3º pododáctilos, além de osteotomias dos metatarsos correspondentes. Também desbridou-se a ferida que se estendia até o terço proximal da planta (Figura 4).

Em um período de 6 meses, múltiplos desbridamentos foram realizados, e observou-se a mudança no aspecto da ferida: o tecido inicialmente pálido deu lugar ao tecido de granulação. Os bordos da ferida foram

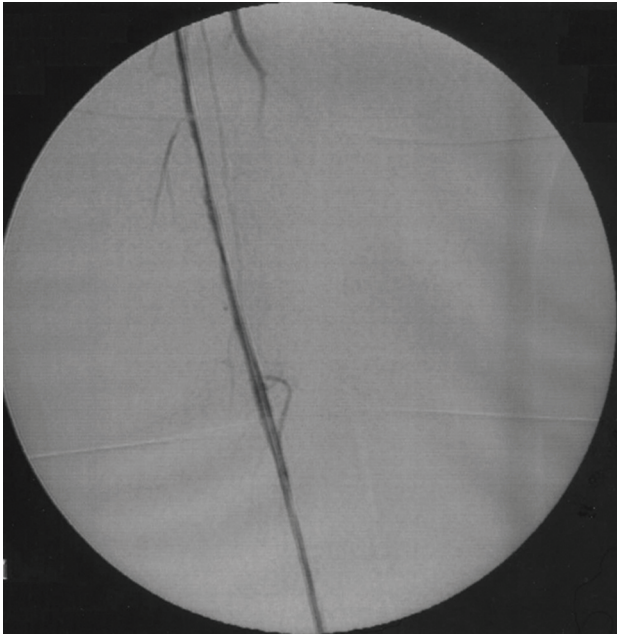


Figura 3 - Angiografia demonstrando a artéria femoral superficial submetida à angioplastia subintimal, sem o emprego de stents

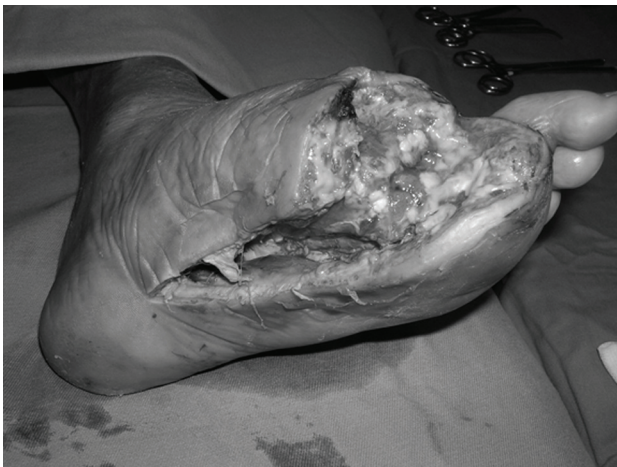

Figura 4 - Pé esquerdo após desbridamento do tecido desvitalizado

então paulatinamente aproximados, até que se obteve a tão esperada epitelização (Figura 5).

Discussão

O tratamento de feridas complexas no pé diabético constitui grande desafio ao cirurgião vascular. A evolução apresentada pela paciente corrobora as elevadas taxas de salvamento de membro em séries de angioplastia subintimal⁹⁻¹¹.

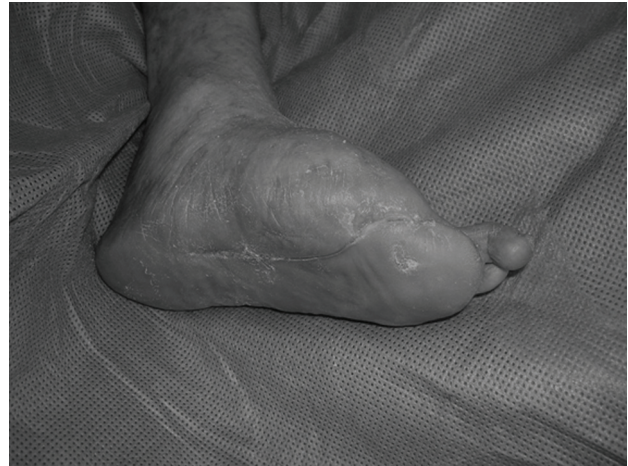

Figura 5 - Aspecto do pé esquerdo da paciente após epitelização da ferida

A paciente apresentava linfangite, que se estendia do pé até o terço inferior da coxa. Esse achado constitui contra-indicação à revascularização por técnica aberta, tendo em vista as potenciais complicações da ferida operatória. Algumas séries de revascularizações eletivas dos membros inferiores referem elevadas taxas de complicação das feridas operatórias¹². Puskas et al. relataram 34% de incidência de complicações em feridas operatórias nos membros inferiores submetidos a safenectomia para revascularização miocárdica¹³.

A realização de angioplastia subintimal sem o emprego de stents tem sido amplamente abordada na literatura¹⁻¹¹, sendo corroborada pelo nosso relato de caso.

A abordagem combinada da revascularização do membro inferior associada a cuidados intensivos com feridas de pés diabéticos oferece grandes benefícios a esses pacientes, especialmente a cobertura estável da ferida e a preservação da deambulação, devendo sempre ser considerada antes da amputação. Assim, sugere-se a técnica de angioplastia subintimal como uma opção em pacientes de elevado risco cirúrgico portadores de feridas complexas nas extremidades.

Referências

1. Verhelle NA, Lemaire V, Nelissen X, Vandamme H, Heymans O. [Combined reconstruction of the diabetic foot including revascularization and free-tissue transfer](#). J Reconstr Microsurg. 2004;20:511-7.

2. Reekers JA, Bolia A. [Percutaneous intentional extraluminal \(subintimal\) recanalization: how to do it yourself](#). Eur J Radiol. 1998;28:192-8.
3. Bolia A. [Percutaneous intentional extraluminal \(subintimal\) recanalisation of crural arteries](#). Eur J Radiol. 1998;28:199-204.
4. Bolia A, Brennan J, Bell PR. [Recanalisation of femoropopliteal occlusions: improving success rate by subintimal recanalisation](#). Clin Radiol. 1989;40:325.
5. Bolia A, Miles KA, Brennan J, Bell PR. [Percutaneous transluminal angioplasty of occlusions of the femoral and popliteal arteries by subintimal dissection](#). Cardiovasc Intervent Radiol. 1990;13:357-63.
6. London NJ, Srinivasan R, Naylor AR, et al. [Subintimal angioplasty of femoropopliteal artery occlusions: the long-term results](#). Eur J Vasc Surg. 1994;8:148-55.
7. Laxdal E, Jenssen GL, Pedersen G, Aune S. [Subintimal angioplasty as a treatment of femoropopliteal artery occlusions](#). Eur J Vasc Endovasc Surg. 2003;25:578-82.
8. Treiman GS, Whiting JH, Treiman RL, McNamara RM, Ashrafi A. [Treatment of limb-threatening ischemia with percutaneous intentional extraluminal recanalization: a preliminary evaluation](#). J Vasc Surg. 2003;38:29-35.
9. Lipsitz EC, Ohki T, Veith FJ, et al. [Does subintimal angioplasty have a role in the treatment of severe lower extremity ischemia?](#) J Vasc Surg. 2003;37:386-91.
10. Desgranges P, Boufi M, Lapeyre M, et al. [Subintimal angioplasty: feasible and durable](#). Eur J Vasc Endovasc Surg. 2004;28:138-41.
11. Myers SI, Myers DJ, Ahmend A, Ramakrishnan V. [Preliminary results of subintimal angioplasty for limb salvage in lower extremities with severe chronic ischemia and limb-threatening ischemia](#). J Vasc Surg. 2006;44:1239-46.
12. Hassen TA, Fitridge RA. [Infra-inguinal revascularization surgical site infections: Australasian benchmark](#). ANZ J Surg. 2005;75:967-71.
13. Puskas JD, Wright CE, Miller PK, et al. [A randomized trial of endoscopic versus open saphenous vein harvest in coronary bypass surgery](#). Ann Thorac Surg. 1999;68:1509-12.

Correspondência:

Bernardo Massière
 Dep. de Cirurgia Vascular e Endovascular –
 Centervasc-Rio
 Rua Sorocaba 464, 1º andar
 CEP 22271-110 – Rio de Janeiro, RJ
 E-mail: bmassiere@yahoo.com.br

ATENÇÃO

Registros de Ensaio Clínicos

O Jornal Vascular Brasileiro apóia as políticas para registro de ensaios clínicos da Organização Mundial da Saúde (OMS) e do International Committee of Medical Journal Editors (ICMJE, www.icmje.org), reconhecendo a importância dessas iniciativas para o registro e a divulgação internacional de informação sobre estudos clínicos, em acesso aberto. De acordo com essa recomendação, artigos de pesquisas clínicas devem ser registrados em um Registro de Ensaio Clínicos validados pelos critérios estabelecidos pela OMS e ICMJE, cujos endereços estão disponíveis no site do ICMJE:

www.actr.org.au
www.clinicaltrials.gov
www.isctn.org
www.umin.ac.jp/ctr/index/htm
www.trialregister.nl

O número de identificação deverá ser registrado ao final do resumo

A partir de 2008, somente serão aceitos para publicação artigos que tenham recebido um número de identificação nesses registros.