

Tratamento endovascular de angiomiolipoma renal por embolização arterial seletiva

Endovascular treatment of renal angiomyolipoma by selective arterial embolization

Renato Menezes Palácios¹, Amanda Silva de Oliveira Góes¹, Paloma Cals Albuquerque¹,
Maurício Figueiredo Massulo Aguiar², Flávio Roberto Cavalleiro de Macêdo Ribeiro³,
Adenauer Marinho de Oliveira Góes Junior⁴

Resumo

Relata-se um caso de um paciente com queixa principal de dor lombar à esquerda, portador de angiomiolipomas renais (AMLRs) bilaterais, com a lesão mais volumosa de 6,2 cm em seu maior diâmetro, submetido a tratamento endovascular por embolização arterial superseletiva com microesferas. Os AMLRs são tumores benignos raros. A maioria é esporádica, enquanto uma minoria está associada à Esclerose Tuberosa Complexa (ETC). Os AMLRs maiores do que 4 cm devem ser tratados devido ao maior risco de complicações, principalmente hemorrágicas. A embolização arterial seletiva (EAS) é um tratamento efetivo e seguro para os AMLRs.

Palavras-chave: angiomiolipoma; rim; embolização terapêutica; microesferas.

Abstract

We report a case of a patient with a major complaint of left lumbar pain, diagnosed with bilateral renal angiomyolipomas (AMLRs), with the most voluminous lesion of 6.2 cm in its largest diameter, underwent endovascular superselective arterial embolization with microspheres. The AMLRs are rare benign tumors. Most are sporadic, while a minority is associated with Tuberous Sclerosis Complex (ETC). The AMLRs larger than 4 cm must be treated due to higher risk of complications, especially hemorrhagic. A selective arterial embolization (EAS) is an effective and safe treatment for AMLRs.

Keywords: angiomyolipoma; kidney; embolization, therapeutic; microspheres.

Introdução

Os angiomiolipomas (AMLs) são tumores benignos raros e representam de 2% a 3% dos tumores renais¹⁻⁷. São duas vezes mais comuns em mulheres^{1,5,6,8}. A maioria é esporádica, porém 10% estão associados à esclerose tuberosa complexa (ETC)^{1-7,9-11}.

São hamartomas caracterizados pela presença de tecido adiposo, neovasos e fibras musculares¹⁻¹³.

A embolização arterial seletiva (EAS) é efetiva e segura para tratamento dos angiomiolipomas renais (AMLRs)^{1,3,5,6,8,10,13}. É usada na profilaxia de complicações dos tumores de alto risco, para contenção de hemorragias agudas^{1,2,4,6,9,11,14,15}, para retardar a invasão tumoral sobre

o parênquima renal^{1,2,4-6,8,10,11} e como um adjuvante pré-operatório, reduzindo o sangramento intraoperatório^{9,14,16}.

Os autores apresentam o caso de um paciente portador de AMLRs bilaterais submetido a tratamento endovascular por embolização arterial superseletiva com microesferas.

Descrição do caso

Paciente do sexo masculino, 55 anos; apresentava como queixa principal dor lombar à esquerda, de moderada intensidade e de manifestação esporádica. Negava episódios prévios de hematúria. Apresentava hipertensão arterial controlada como única comorbidade sistêmica.

Trabalho realizado no Hospital Ophir Loyola (HOL) – Belém (PA), Brasil.

¹ Internos do curso de medicina, UFPA – Belém (PA), Brasil.

² Médico urologista – Belém (PA), Brasil.

³ Médico cirurgião vascular, angiorradiologista e cirurgião endovascular – Belém (PA), Brasil.

⁴ Médico cirurgião vascular, angiorradiologista e cirurgião endovascular. Professor da disciplina de habilidades médicas, curso de medicina da UFPA – Belém (PA), Brasil.

Fonte de financiamento: Recursos próprios

Não foram declarados conflitos de interesse associados à publicação deste artigo.

Submetido em: 21.02.12. Aceito em: 07.09.12.

J Vasc Bras. 2012;11(4):324-328.

Estava, há cerca de um ano, em acompanhamento com o urologista pelo diagnóstico de múltiplos AMLRs. Devido à frequência maior da queixa dolorosa e ao tamanho que apresentava o maior dos tumores, foi referenciado ao cirurgião endovascular para avaliar a possibilidade de embolização.

Trazia ressonância nuclear magnética (RNM) que evidenciava lesões nodulares com importante componente gorduroso, acometendo a cortical de ambos os rins, sendo cinco à direita e três à esquerda. O diagnóstico de AMLRs baseou-se nestas características radiológicas. A lesão mais volumosa media 6,2 cm em seu maior diâmetro e localizava-se no polo renal inferior esquerdo. Além dos AMLRs, o exame demonstrava um cisto renal simples à direita (Figura 1).

Exames pré-operatórios de rotina sem alterações.

O paciente foi submetido eletivamente a EAS para tratamento do AMLR mais volumoso.

O procedimento foi realizado sob anestesia local e sedação anestésica. O acesso vascular foi obtido por punção da artéria femoral comum direita e colocação de um introdutor valvulado 5F. Uma aortografia, realizada com cateter pigtail 5F, demonstrou que cada rim era vascularizado por uma única artéria e que não havia doença aterosclerótica significativa nelas. Notava-se também a presença de lesões renais parenquimatosas hipervascularizadas compatíveis com AMLRs bilaterais.

O cateterismo seletivo da artéria renal esquerda foi feito com um cateter cobra curva 2 5F. A angiografia evidenciou uma artéria renal pérvia, sem irregularidades parietais, nem tortuosidades significativas, a presença das

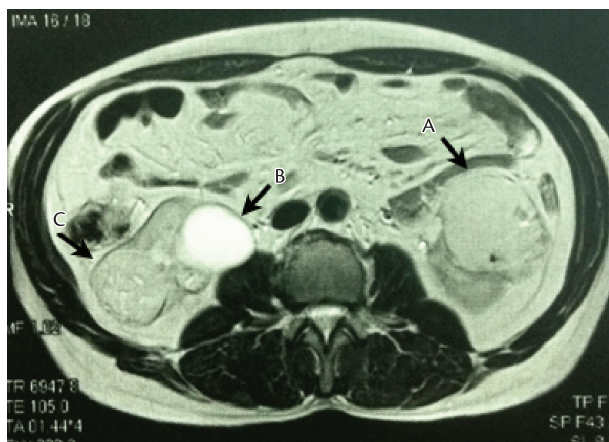


Figura 1. Ressonância nuclear magnética pré-embolização. A: Angiomiolipoma renal mais volumoso, no polo renal inferior esquerdo. B: Cisto renal simples no rim direito. C: Angiomiolipoma renal no rim direito.

lesões parenquimatosas já descritas e que a mais volumosa localizava-se no polo inferior (Figura 2).

O cateterismo superseletivo dos ramos nutridores da massa tumoral foi executado sob auxílio de *road map*, utilizando microcateter EmboCath® e microguia *segway* (BioSphere Medical) (Figura 3). Para embolização, foi usado um frasco de embosphere® (BioSphere Medical) calibrado entre 300-500 micras, obtendo-se oclusão do vasos nutrícos.

A desvascularização do “tumor alvo” e a perfusão do restante do rim esquerdo foram observadas em angiografia intraoperatória de controle (Figura 4). Depois da conclusão do procedimento, foi realizada compressão manual do sítio de punção por vinte minutos.

No pós-operatório imediato, houve moderada dor lombar esquerda, que cedeu ao uso de analgésicos. Não foram observados vômitos, náuseas ou febre. O paciente não apresentou outras queixas nem intercorrências e recebeu alta cerca de 24 horas após a intervenção.

Foi reencaminhado ao urologista assistente e retornou, para reavaliação, ao consultório do cirurgião endovascular no 14º pós-operatório, sem queixas.

No terceiro mês pós-operatório, uma RNM foi feita para controle. O exame mostrou redução do AMLR embolizado para 5,8 cm. O paciente segue em acompanhamento

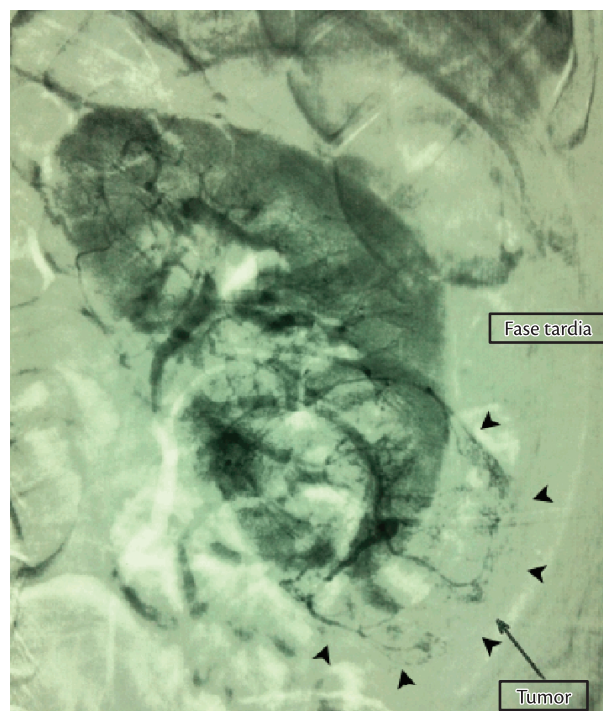


Figura 2. Arteriografia renal esquerda pré-embolização; fase tardia. As setas indicam o contorno do angiomiolipoma renal localizado no polo inferior.

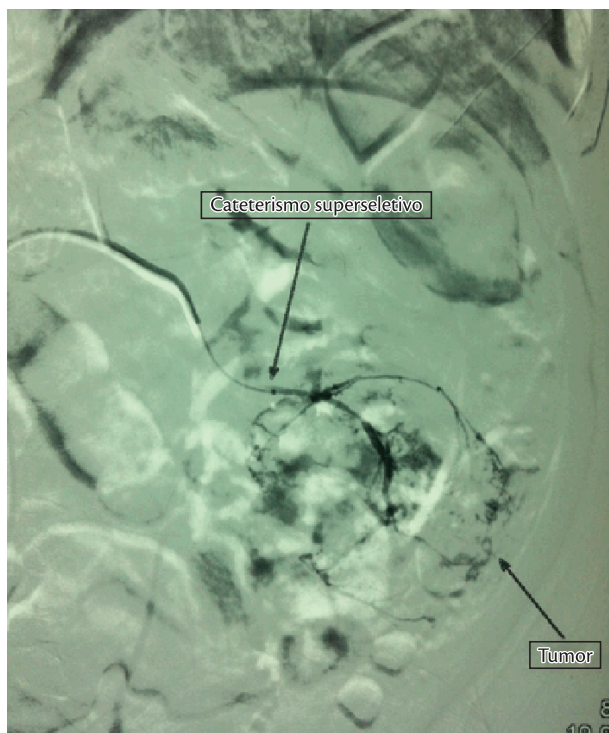


Figura 3. Arteriografia através do cateterismo superseletivo de um dos ramos nutrientes do tumor.

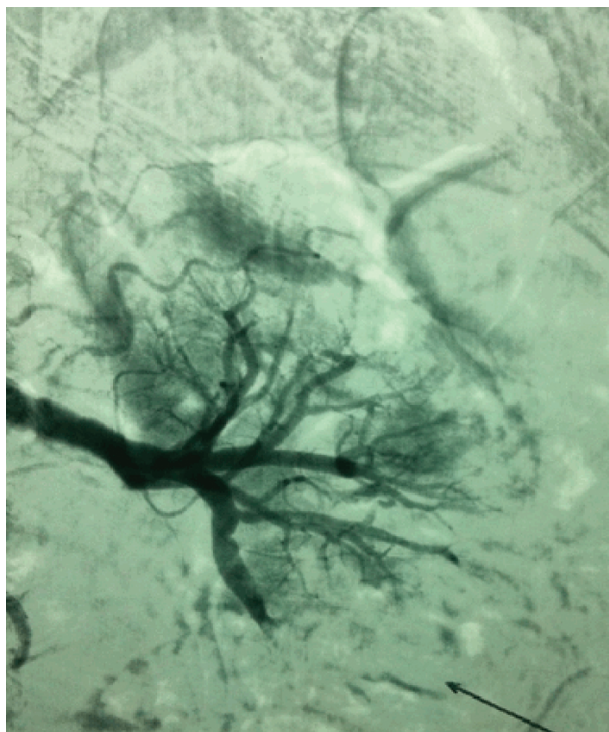


Figura 4. Arteriografia renal esquerda pós-embolização. Observa-se desvascularização do tumor embolizado e perfusão do restante do parênquima renal.

periódico com o urologista e não apresentou novos episódios de dor lombar à esquerda.

Discussão

Em 1951 o termo “angiomiolipoma” foi cunhado por Morgan². A maioria dos AMLRs é diagnosticada incidentalmente, pois 60%¹² são assintomáticos^{2,7,9,12,13}. Embora a taxa de crescimento dos tumores seja imprevisível^{14,15}, ele tende a ocorrer^{6,12,14-16}.

Existe uma correlação entre o tamanho do AMLR e o surgimento de sintomas e/ou complicações^{1-9,14,16}. A manifestação mais frequente, em 85%⁷ dos casos, é dor abdominal ou lombar^{1,6,7,10,13,16}. Massa abdominal palpável está presente^{6,7,12} em até 53%⁷ e anemia^{6,7} em 21%⁷. Sangramento retroperitoneal¹⁻¹⁷ ou hematúria macroscópica^{1,2,6,10,11} também podem ocorrer. Tumores volumosos podem provocar efeito de massa sobre outros órgãos e anorexia^{1,10}. Embora incomum, invasão do parênquima renal, levando à insuficiência renal^{1-3,8,10}, pode ocorrer.

Ultrassonografia (USG)^{2,6}, tomografia computadorizada (TC)^{2,6-9,11,15} ou ressonância nuclear magnética (RNM)^{2,7,8,14,15} normalmente são suficientes para o diagnóstico, demonstrando tecido adiposo no interior da massa renal^{1,2,6,7,11}. Calcificações, típicas de tumores mais agressivos, são raras nos AMLRs^{2,13}. Nesses casos, a RNM permite o diagnóstico diferencial. O carcinoma de células renais apresenta sinal de baixa intensidade em T1 e alta intensidade em T2, enquanto há o oposto nos tecidos gordurosos².

Na vigência de sangramento, os AMLs devem ser considerados um diagnóstico diferencial entre as massas renais, mesmo que não haja evidência de tecido gorduroso intralésional¹⁴, pois sua presença pode ser mascarada pela hemorragia tumoral^{6,14,15}.

Com aspecto radiológico característico, a indicação de biópsia é uma exceção^{2,13,14}. Por tratar-se de massa hipervascularizada, pode provocar hemorragia e o seu resultado raramente altera a conduta terapêutica².

A angiografia evidencia vascularização anômala, com neovasos e microaneurismas^{2,4,7,9,11,15}. Os vasos são mais susceptíveis a aneurismas e ruptura por possuírem parede vascular pobre em tecido elástico normal^{1,2,4,7,13} e por apresentarem camada muscular substituída por tecido fibroso denso², justificando a predisposição do tumor às hemorragias^{1,2,4,6,7,11,15,17}.

Noventa e quatro por cento dos AMLRs maiores do que 4 cm são sintomáticos^{1,2,8,16} e, destes, 60% sangram espontaneamente⁸.

A esclerose tuberosa complexa (ETC) foi descrita em 1862 por Von Recklinghausen. É de caráter congênito autossômico dominante⁶ e tem o seu diagnóstico baseado em critérios clínicos maiores e menores². Epilepsia de difícil controle, atraso mental e adenomas sebáceos^{2,6} compõem a tríade clássica da doença, descrita por Campbell, em 1905². Entre 50% e 80% dos pacientes com ETC têm AMLRs^{2,6}.

Geralmente, os AMLRs esporádicos são únicos. Quando bilaterais, como no presente relato, exigem exclusão de ETC², o que já havia sido feito pelo urologista.

Entre os critérios de intervenção, encontram-se: diâmetro maior que 4 cm (para alguns autores 3,5 cm)^{1-3,5,6,8,9,10,16} e a ocorrência de dor^{1,4,6,7,11,15-17}, como no caso descrito. Outras indicações incluem hemorragia ativa¹⁻¹⁷, alterações das características do tumor^{2,4}, AMLRs múltiplos, bilaterais ou unilaterais em rim único² e pacientes com ETC^{4,6}.

A embolização destas lesões foi descrita há mais de 20 anos⁴ por Lallietal.¹⁷. Atualmente, os AMLRs são embolizados com diferentes intuítos: prevenir hemorragias espontâneas, interromper sangramento ativo, retardar o avanço progressivo do tumor sobre o parênquima renal^{8,14} ou como adjuvante pré-operatório, diminuindo o sangramento intraoperatório¹⁶.

A EAS apresenta, como principal vantagem sobre a ressecção, a preservação do parênquima renal funcional^{2,4,5,13}. Em casos de hemorragias ativas, apresenta taxa de sucesso de até 86%², além de permitir a redução gradual do tumor. Eletivamente, a EAS previne hemorragias^{2,4,6,9,13-15} em até 94%¹⁴. A permanência do paciente no hospital é, habitualmente, inferior a 24 horas¹³.

No presente relato, a embolização foi eleita por tratar-se de técnica minimamente invasiva, que, pelo seu caráter superseletivo, preserva a função renal, o que é importante em pacientes nos quais são previstas futuras intervenções pela multiplicidade de lesões tumorais.

Estão entre os agentes embolizantes já descritos neste contexto: esponja de gelatina (gelfoam)^{4,9,14,17}, partículas de polivinil álcool (PVA)^{4,8-10,13,14}, álcool^{9,10,14,8,13,4,5,17}, microesferas calibradas^{4,8-10,14}, molas^{4,8,10,11,13,14,17}, lipiodol^{5,8-10}, ônix⁴, além do uso combinado de materiais com a finalidade de potencializar o efeito embolizante^{4,5,8,10,14,17}.

Cada agente apresenta características peculiares que lhe conferem vantagens e desvantagens. O álcool, por exemplo, tem penetração em nível capilar, promovendo isquemia irreversível; seu baixo custo o torna acessível para tratamentos em serviços públicos no Brasil e no exterior⁹. No entanto, sua radiotransparência e fluidez predispoem à embolização errática. Embora não seja indispensável^{8,10}, alguns autores defendem sua infusão por cateteres dotados

de balões oclusores⁹, controlando sua dispersão no órgão embolizado.

Outra estratégia é misturar o álcool ao lipiodol, que, por ser radiopaco, permite melhor acompanhamento do fluxo do material, além de aumentar o poder de oclusão vascular da mistura⁵.

O uso de molas deve ser criterioso, pois, uma vez liberadas, impedem o acesso aos segmentos mais distais do vaso no qual elas tenham sido implantadas, o que pode ser necessário em reintervenções precoces ou tardias. Já foram relatadas rupturas de aneurismas em AMLRs após a embolização de segmentos distais dos vasos em que estes aneurismas se encontravam; a teoria proposta é de que ao se ocluir o vaso distalmente ao aneurisma, haveria um aumento da pressão sobre suas paredes, predispondo a sua ruptura. O implante de molas dentro do aneurisma ou em situação proximal a ele pode ser feito com o intuito de prevenir sua ruptura⁴.

O PVA possui a desvantagem de apresentar tamanho e contorno de suas partículas irregulares⁹, o que demanda atenção do médico intervencionista pela propensão de obstrução do microcateter. Essa falta de homogeneidade das partículas também pode acarretar penetração insatisfatória do agente nas porções mais distais dos vasos tumorais.

As microesferas calibradas são de fácil manipulação, sua diluição no contraste iodado e a utilização dos recursos de zoom durante a injeção permitem o acompanhamento do agente embolizante e, por apresentarem superfície e tamanho regulares, raramente obstruem o microcateter. Por essas características, este foi o agente escolhido neste caso.

Não há consenso na literatura sobre a superioridade de um agente embolizante específico no tratamento dos AMLRs^{4,8}. A escolha deve considerar a familiaridade do médico com o agente embolizante e a disponibilidade no serviço em que o tratamento será realizado.

Até 32% dos tumores submetidos à EAS podem continuar crescendo^{4,9}. É descrita uma relação positiva entre o grau de redução do volume tumoral após a EAS e a porcentagem de tecido gorduroso no AMLR⁸.

A redução do tumor não deve ser utilizada como parâmetro isolado ao se avaliar a eficácia da embolização. Devem ser considerados o desaparecimento de sintomas inicialmente presentes^{1,4,5,9,15}, a ausência de crescimento do tumor^{1,4,5,9,13,15} e a não recorrência de hemorragia^{4,5,9,15}.

Entre as complicações pós-operatórias da embolização de AMLRs, destacam-se síndrome pós-embolização^{1,2,4,9,13,15} (85%^{2,13}), abscesso renal^{1,3,9} (5%³), derrame pleural (3%³) e hematoma no sítio de punção^{3,4,15}. Uma complicação rara

é a lipidúria devido à necrose liquefativa do tecido adiposo tumoral⁸.

Considerações finais

Na maioria dos casos, AMLRs são tumores benignos esporádicos. A esclerose tuberosa complexa deve ser excluída na presença de tumores múltiplos e bilaterais.

Os AMLRs maiores do que 4 cm devem ser tratados devido ao maior risco de complicações, principalmente hemorrágicas.

A literatura demonstra que a embolização arterial seletiva é segura e eficaz.

Referências

- Sooriakumaran P, Gibbs P, Coughlin G, et al. Angiomyolipomata: challenges, solutions, and future prospects based on over 100 cases treated. *BJU Int.* 2009;105:101-106. <http://dx.doi.org/10.1111/j.1464-410X.2009.08649.x>
- Cerqueira M, Xambre L, Silva V, Prisco R, Santos R. Angiomiolipoma múltiplo bilateral esporádico - caso clínico. *Acta Urol.* 2003;20(3):63-68.
- Ozkara H, Özkan B, Solok V. Management of renal abscess formation after embolization due to renal angiomyolipomas in two cases. *Int Urol Nephrol.* 2006;38:427-429. <http://dx.doi.org/10.1007/s11255-005-0253-x>
- Katsan K, Sabharwal T, Ahmad F, Dourado R, Adam A. Onyx embolization of sporadic angiomyolipoma. *Cardiovasc Intervent Radiol.* 2009;32:1291-1295. <http://dx.doi.org/10.1007/s00270-008-9481-7>
- Chick C, Tan B-S, Cheng C, et al. Long-term follow-up of the treatment of renal angiomyolipomas after selective arterial embolization with alcohol. *BJU Int.* 2009;105:390-394. <http://dx.doi.org/10.1111/j.1464-410X.2009.08813.x>
- Schneider-Monteiro ED, Lucon AM, Figueiredo AA, Rodrigues Junior AJ, Arap S. Bilateral giant renal angiomyolipoma associated with hepatic lipoma in a patient with tuberous sclerosis. *Rev Hosp Clín Fac Med S Paulo.* 2003;58(2):103-108. <http://dx.doi.org/10.1590/S0041-87812003000200008>
- Peres L, Bader SL, Bueno AG, Espiga MC. Ruptura de Angiomiolipoma Renal Gigante. Relato de Caso. *J Bras Nefrol.* 2008;30(3):226-9.
- Ishibashi N, Mochizuki T, Tanaka H, Okada Y, Kobayashi M, Takahashi M. A case of lipiduria after arterial embolization for renal angiomyolipomas. *Cardiovasc Intervent Radiol.* 2010;33:615-618. <http://dx.doi.org/10.1007/s00270-010-9796-z>
- Lee S-Y, Hsu H-H, Chen Y-C, et al. Embolization of renal angiomyolipomas: short-term and long-term outcomes, complications, and tumor shrinkage. *Cardiovasc Intervent Radiol.* 2009;32:1171-1178. <http://dx.doi.org/10.1007/s00270-009-9637-0>
- Bora A, Soni A, Sainani N, Patkar D. Emergency embolization of a bleeding renal angiomyolipoma using polyvinyl alcohol particles. *Diagn Interv Radiol.* 2007;13:213-216.
- Katada Y, Umehara I, Ohki T, Kishino M, Shibuya H. Bilateral renal angiomyolipoma in a patient with tuberous sclerosis treated with resection of one kidney and transarterial embolization of other kidney using ct during selective arteriography: a case report. *Cases J.* 2009;2:6351. <http://dx.doi.org/10.4076/1757-1626-2-6351>
- Lucky MA, Shingler SN, Stephenson RN. A case report of spontaneous rupture of a renal angiomyolipoma in a post-partum 21-year-old patient. *Arch Gynecol Obstet.* 2009;280:643-645. <http://dx.doi.org/10.1007/s00404-009-0964-9>
- Faddegon S, So A. Treatment of angiomyolipoma at a tertiary care centre. The decision between surgery and angioembolization. *Can Urol Assoc J.* 2011;5(6):E138-E141. <http://dx.doi.org/10.5489/cuaj.10028>
- Incedayi M, Turba UC, Arslan B, et al. Endovascular therapy for patients with renal angiomyolipoma presenting with retroperitoneal haemorrhage. *Eur J Vasc Endovasc Surg.* 2010;39:739e744.
- Dabbeche C, Chaker M, Chemali R, et al. Role of Embolization in renal angiomyolipomas. *J Radiol.* 2006;87:1859-67. [http://dx.doi.org/10.1016/S0221-0363\(06\)74166-X](http://dx.doi.org/10.1016/S0221-0363(06)74166-X)
- Shen H, Pan JH, Yan JN, et al. Resection of a giant renal angiomyolipoma in a solitary kidney with preoperative arterial embolization. *Chin Med J.* 2011;124(9):1435-1437.
- Espinoza G, Miranda LC, Matias VAC, Fonseca JLT, Chagas VLA, Rocha FLD. Embolização pré operatória de tumores renais com micropartículas esféricas de tecnologia nacional (Spherus®-first line brasil). *Rev Col Bras Cir.* 2008;35(1). <http://dx.doi.org/10.1590/S0100-69912008000100012>

Correspondência

Adenauer Marinho de Oliveira Góes Junior
Clínica Góes
Rua Domingos Marreiros, 307, apto. 802 – Umarizal
CEP 66055-210 – Belém (PA), Brasil
Fone: (91) 8127-9656
E-mail: adenauer-junior@ibest.com.br

Contribuições dos autores

Concepção e desenho do estudo: AMOG, RMP, MFMA, FRCMR
Análise e interpretação dos dados: ASOG, PCA
Coleta de dados: RMP, AMOG
Redação do artigo: RMP, AMOG
Revisão crítica do texto: AMOG
Aprovação final do artigo*: AMOG
Análise estatística: não se aplica
Responsabilidade geral pelo estudo: AMOG

*Todos os autores leram e aprovaram a versão final submetida do J Vasc Bras.