

Coordenador: Fausto Miranda Jr.

# Embolização de projétil de arma de fogo (PAF) provinda de veia poplíteia para artéria pulmonar: acompanhamento e observação evolutiva durante 30 anos

*Embolization of firearm projectile from the popliteal vein to the pulmonary artery: follow-up and evolution during 30 years*

Antonio J. Monteiro da Silva\*

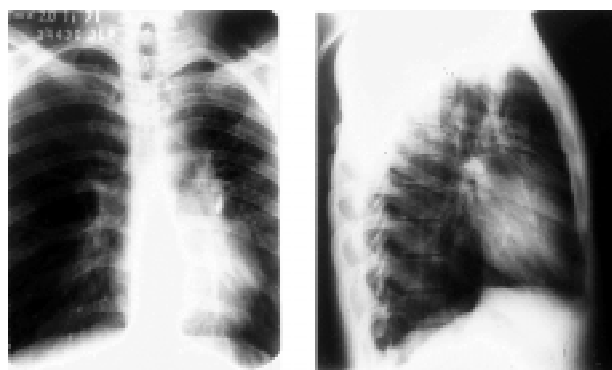### Parte I - Histórico

Paciente com 20 anos de idade foi atingido por projétil de arma de fogo (PAF) calibre 22 na região do oco poplíteo direito. Recebeu o primeiro atendimento na Emergência Hospitalar, em 22 de julho de 1971, não tendo sido feita exploração vascular.

Passados cinco meses, em 26 de dezembro de 1971, o paciente foi atendido no Serviço de Cirurgia Vascular, com as queixas de apresentar, no local do trauma, uma dilatação que “tremia” e “pulsava”, dando a idéia ao paciente de que possuía um “coração” batendo atrás do joelho (sic).

Ao exame, constatou-se a presença de um frêmito, sugerindo o diagnóstico de uma fistula arteriovenosa (FAV) pós-traumática dos vasos poplíteos direitos. Com base nesse diagnóstico, a correção cirúrgica da FAV foi proposta.

No exame de avaliação pré-operatória, a radiografia do tórax em posição ântero-posterior e em perfil revelou, de forma surpreendente, a presença de um corpo estranho radiopaco, de provável natureza metálica, na área pulmonar esquerda (Figura 1).



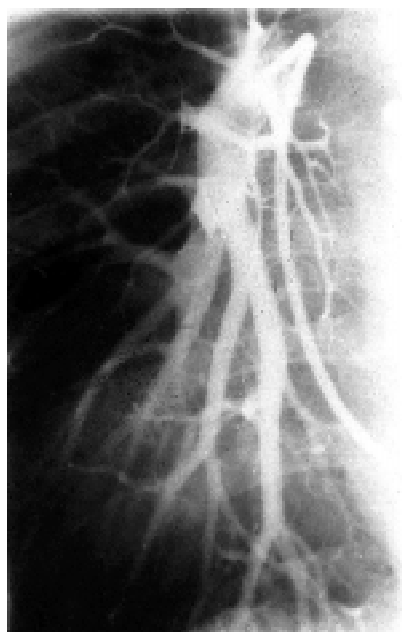
**Figura 1** - Radiografia de tórax em pósterio-anterior e perfil demonstrando a presença de fragmento metálico no hilo pulmonar.

Não havia cicatriz sugestiva de PAF no tórax. Com a finalidade de esclarecimento, foram realizadas radiografias nos vários segmentos do corpo, desde o crânio até os pés, não tendo sido verificadas outras imagens metálicas.

Foi solicitada uma arteriografia seletiva através de cateterismo da artéria pulmonar realizada no Instituto Estadual de Radiologia, tendo sido evidenciada “a presença de corpo estranho metálico, possivelmente PAF, localizado no interior de ramo da artéria pulmonar esquerda” (Figura 2).

Com esses exames, concluiu-se que o fragmento metálico, sendo um PAF, teria sido embolizado dos

\* Sócio Titular da SBACV e Sócio Emérito do CBC. Professor Titular, Instituto de Pós-Graduação Médica Carlos Chagas - Rio de Janeiro. Diretor do CTV - Centro de Terapêutica Vascular, Instituto Professor Monteiro da Silva, Serviços de Saúde - Rio de Janeiro.



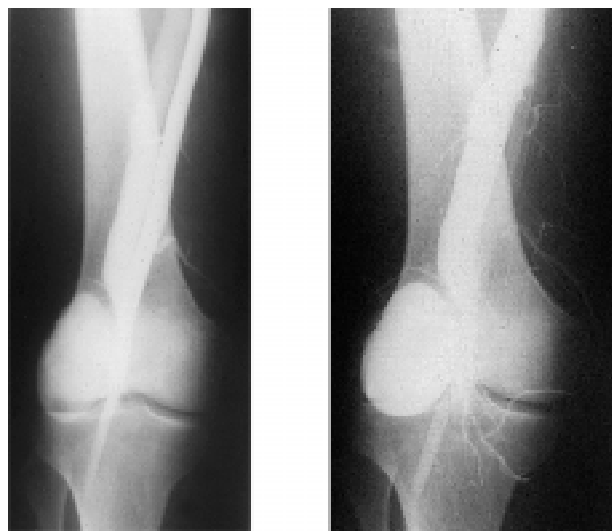**Figura 2** - Arteriografia pulmonar demonstrando que a artéria pulmonar não apresentava trombose e a presença de fragmento metálico em uma bifurcação.

vasos poplíteos atingidos através da veia poplíteia até a artéria pulmonar esquerda, realizando uma “viagem fantástica”.

Ao atingir os vasos poplíteos, o PAF, que, segundo o paciente, seria uma bala que detonou em uma fogueira de festa junina, lesou a artéria e a veia poplíteia, migrou pela veia femoral, veia ilíaca, veia cava inferior, entrando no átrio direito, passando ao ventrículo direito e, daí, através da artéria pulmonar, alojou-se em um ramo sem causar obstrução.

Com a finalidade de caracterizar a presença da FAV dos vasos poplíteos, foi realizada uma arteriografia femoral por punção, que mostrou claramente o imediato retorno de contraste pela veia poplíteia assim como o aneurisma da FAV (Figura 3).

Por se tratar de um caso *sui generis* na época (1971), e caracterizando um verdadeiro desafio terapêutico, antes de indicar a correção cirúrgica da FAV dos vasos poplíteos, os responsáveis pelo caso clínico reuniram, em “Conferência Médica”, cirurgiões vasculares, cardíacos e de tórax para que se definisse a indicação do tratamento a ser instituído para a presença do corpo estranho (PAF) no interior do ramo da artéria pulmonar esquerda. Foram debatidos os prós e os contras de



**Figura 3** - Arteriografia femoral evidenciando a fístula arteriovenosa entre a artéria e a veia poplíteia esquerda.

uma intervenção cirúrgica na área pulmonar. Entre as considerações, foram valorizadas as de que o paciente não apresentara, em nenhuma ocasião, alterações clínicas relacionadas à presença do corpo estranho na artéria pulmonar ou na área do pulmão (dor, dispnéia, infarto pulmonar, choque, etc.), o que demonstrava não haver nenhuma agressão clínica ao paciente. Foi considerado, ainda, que as dificuldades técnicas, estruturais e de apoio a uma operação torácica naquela época (1972) eram complexas.

#### O que você faria hoje?

- Optaria somente pelo tratamento da fístula arteriovenosa e por observação?
- Indicaria a remoção do corpo estranho localizado na artéria pulmonar? Em caso afirmativo, quais seriam os riscos do procedimento?
- Existe, atualmente, uma alternativa aparentemente menos invasiva para a remoção do corpo estranho? Em caso afirmativo, conhece descrições específicas para esta situação?
- Caso sua decisão fosse pela segunda indicação, qual o suporte para a mesma descrito na literatura e qual seria o benefício para o paciente?

**Veja a continuação desta seção com a resposta do desafio terapêutico na página 164.**