

Coordenador: Fausto Miranda Jr.

# Embolização de projétil de arma de fogo (PAF) provinda de veia poplíteia para artéria pulmonar: acompanhamento e observação evolutiva durante 30 anos

*Embolization of firearm projectile from the popliteal vein to the pulmonary artery:  
follow-up and evolution during 30 years*

Antonio J. Monteiro da Silva\*

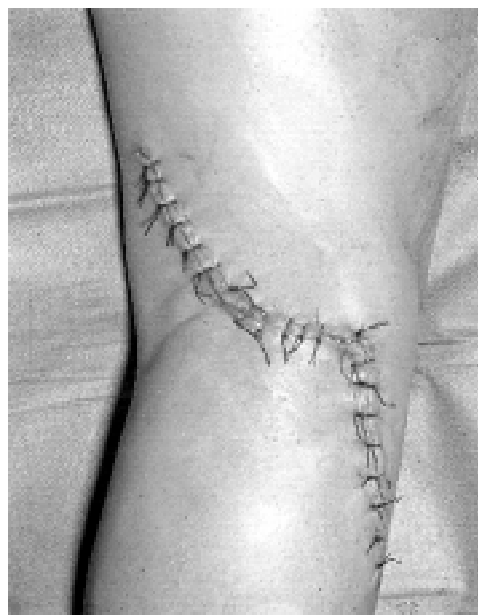### Parte II - O que foi feito

Após os debates, optou-se por limitar o tratamento cirúrgico apenas à FAV poplíteia e manter o paciente em permanente observação mensal, bi e trimestral, semestral e anual quanto à evolução clínica geral e pulmonar.

Em 13 de maio de 1972, o paciente foi submetido ao tratamento cirúrgico da FAV dos vasos poplíteos direitos, executando-se a venorrafia (manteve-se a veia poplíteia pérvia) e a interposição término-terminal de um enxerto de veia safena magna (Figura 4).

Com a finalidade de demonstrar o resultado pós-operatório, utilizou-se um exame muito comum na época: a tonoscilografia do Prof. Plesh, com registro em disco, fazendo-se a comparação do fluxo antes e depois da operação. Com a mesma finalidade, realizou-se uma arteriografia pós-operatória que demonstrou a patência do enxerto venoso interposto na artéria poplíteia.

Em 1987, portanto 15 anos depois do trauma, com a finalidade de avaliar a evolução do caso, foi realizada radiografia simples de tórax em pósterio-anterior (PA) e



**Figura 4** - Via de acesso utilizada para a correção cirúrgica da fistula arterio-venosa.

---

\* Sócio Titular da SBACV e Sócio Emérito do CBC. Professor Titular, Instituto de Pós-Graduação Médica Carlos Chagas - Rio de Janeiro. Diretor do CTV - Centro de Terapêutica Vascular, Instituto Professor Monteiro da Silva, Serviços de Saúde - Rio de Janeiro.

perfil, sendo observada a mesma imagem metálica. Não havia oclusão da artéria pulmonar na arteriografia seletiva e a arteriografia femoral direita mostrava o enxerto venoso pérvio e com ectasia.

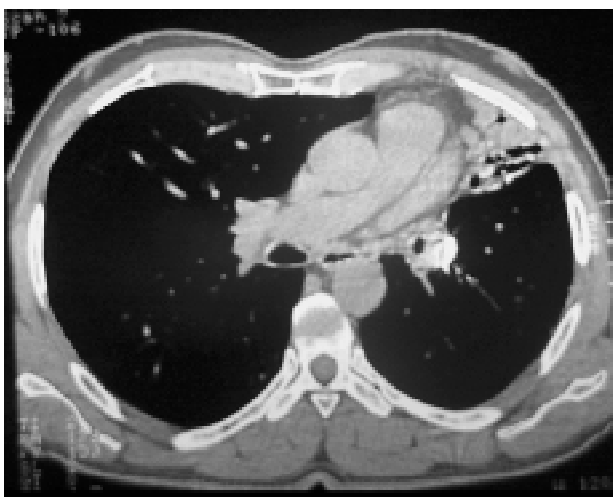Nessa avaliação, concluiu-se que o tratamento cirúrgico da FAV obteve excelente resultado e que a decisão de não intervir na artéria pulmonar foi positiva pois, durante este longo período, não se instalaram alterações clínicas ou locais.

Continuaram os contatos com o paciente, que evoluiu sem queixas.

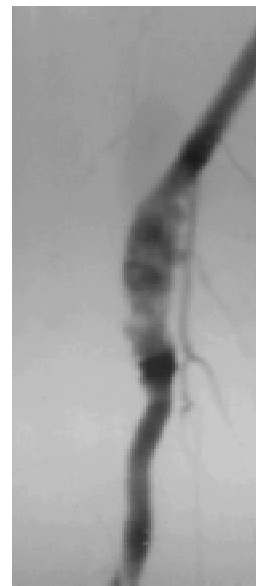
No ano de 2001, ao completar 30 anos da ocorrência do acidente (1971 / 2001), mais uma vez, submeteu-se o paciente a nova avaliação, já agora com a utilização dos modernos e atuais métodos de diagnóstico, com a finalidade de se estabelecer uma análise clínico-cirúrgica evolutiva de três décadas.

Os procedimentos de avaliação foram os seguintes:

- radiografia de tórax em PA e perfil, que apresentou o mesmo aspecto radiológico dos exames anteriores;
- ecocardiograma sem alteração dos parâmetros cardíacos e ultra-sonografia Doppler dos vasos poplíteos, demonstrando que o enxerto venoso estava pérvio;
- angiotomografia pulmonar (Figura 5);
- arteriografia digital por cateterismo femoral (Figura 6).



**Figura 5** - Angiotomografia de tórax demonstrando o fragmento metálico na mesma situação inicial e artéria pulmonar sem trombose.



**Figura 6** - Arteriografia femoral evidenciando a artéria poplíteia pérvia e a ectasia do enxerto venoso interposto há 30 anos.

### Reflexões e conclusões

Fazendo-se uma reflexão sobre a história evolutiva do tratamento instituído no paciente com 20 anos de idade em 1971, 35 anos em 1987 e 50 anos em 2001, pode-se estabelecer que o paciente não apresentou, em nenhuma ocasião, sintomas ou sinais de infarto pulmonar ou de hipertensão na artéria pulmonar; a correção da fistula arteriovenosa manteve pérvias a artéria e a veia durante 30 anos; o enxerto de veia safena magna demonstrou ectasia e apresenta alterações da parede compatíveis com placas ateromatosas decorrentes de sua arterialização.

O “bom senso” adotado na decisão de não se realizar intervenção cirúrgica na artéria pulmonar, com a finalidade da retirada do objeto metálico (PAF) que se encontrava em seu interior, permitiu ao paciente manter uma vida sem incidentes e complicações clínicas relacionadas com a presença do corpo estranho. Teve normalidade em todas as suas atividades profissionais, de lazer e de relacionamento social, além de terem sido permitidas as observações clínicas e cirúrgicas da evolução do paciente durante 30 anos (1971/2001).

### Agradecimentos

Este curioso caso clínico foi diagnosticado, operado e acompanhado pelo autor, durante os 30 anos,

tendo a colaboração indispensável e valiosa do cirurgião vascular Marcio Leal de Meirelles e dos colegas clínicos, cardiologistas, radiologistas convencionais e de atuação nas ecografias e dos hemodinamicistas, destacando-se Bartolomeu Burlamarqui, Mário Salles Neto, Edson Saad, Heraldo Belmont Rosas, Francisco Cardoso, L. P. Brito-Lyra, Carlos C. S. Peixoto e Lúcia Maria Monteiro da Silva na orientação e execução dos vários exames especializados em todas as ocasiões, desde 1971

– 1987 e 2001, aos quais prestamos sincera homenagem e agradecimento.

Correspondência:  
Dr. Antonio J. Monteiro da Silva  
Praça Niterói, 24  
CEP 20511-040 - Rio de Janeiro - RJ  
Tel.: (21) 2568.4452  
E-mail: monteirosilva@aol.com

O Jornal Vascular Brasileiro convida seus leitores a participar desta seção.  
Envie seu comentário sobre a conduta terapêutica aqui apresentada para o endereço  
[jvascbr@terra.com.br](mailto:jvascbr@terra.com.br)

## ERRATA

Conforme solicitação da autora, Dra. Helena Schmid, estamos publicando esta errata referente ao artigo “O diabetes melito e a desnervação dos membros inferiores: a visão do diabetólogo”, publicado no número anterior do Jornal Vascular Brasileiro - *J Vasc Br 2003;2(1):37-48*.

Página 40:

**Figura 1** - Mecanismos fisiopatogênicos das polineuropatias conforme proposta de Norman Cameron (AGPs - produtos de glicosilação avançada; PGI<sub>2</sub> - prostaglandina I<sub>2</sub>).

Página 42, quinto parágrafo:

O diapasão de 128 Hz é utilizado imediatamente após submetido a vibração, na **segunda falange**, dorsalmente, no primeiro pododáctilo de um dos pés, com o paciente em posição de decúbito dorsal. (...) Neste momento, o examinador muda a posição do diapasão, transferindo-o para a segunda falange distal, dorsal, de sua mão e passa a contar o tempo até que perceba a ausência de vibração – **normalmente, por um período de até 10 segundos** o examinador perceberá as vibrações; se

o período for **maior** a sensibilidade vibratória do paciente está comprometida. (...).

Página 43:

**Figura 4** - Teste de sensibilidade à pressão cutânea (monofilamento).

Página 43, segundo parágrafo:

**Em estudo realizado por Armstrong et al., o monofilamento foi** aplicado em pontos de maior pressão na região plantar do pé; e em um ponto do dorso do pé. **Foi observado** que mais de três erros em 10 pontos testados é característico de pé em risco de ulceração neuropática<sup>43</sup>.

Página 45, quinto parágrafo:

(...). Na opinião da primeira autora que redige este artigo, o alvo **poderia ser mais facilmente atingido** somente se os pacientes passassem a ser premiados por ter obtido sucesso na prevenção da ocorrência de úlceras nos pés, passando a participar a partir do momento em que for determinado que tem pé em risco de ulceração neuropática.(...).