

Aneurisma da artéria dorsal do pé: relato de caso e revisão da literatura

Aneurysm of the dorsalis pedis artery: case report and literature review

Marcelo Iost Bausells¹, Selma Regina de Oliveira Raymundo², Adinaldo Adhemar Menezes da Silva³,
Marcelo Rocha Casagrande¹, Daniel Gustavo Miquelin¹, Luiz Fernando Reis⁴

Resumo

Este relato descreve o caso de uma criança do sexo masculino com aneurisma da artéria dorsal do pé. O diagnóstico foi confirmado através de duplex scan e de exame anatomopatológico. Realizou-se ressecção e anastomose término-terminal do aneurisma. Após seis meses, houve recorrência da lesão. Um novo duplex scan revelou integridade da anastomose com um aneurisma imediatamente distal à mesma. Estudo angiográfico revelou arco plantar completo. Realizou-se ligadura do aneurisma e da artéria dorsal do pé. O estudo anatomopatológico revelou dissecação arterial pós-anastomose. Seis meses depois da segunda cirurgia, não houve recidiva. A maioria dos casos publicados é de pseudoaneurismas, sendo os aneurismas verdadeiros relativamente raros. Etiologia, epidemiologia e tratamento são discutidos.

Palavras-chave: aneurisma, artéria, cirurgia.

O aneurisma verdadeiro da artéria dorsal do pé é uma entidade rara, principalmente em crianças. Geralmente, está associado a fatores como arteriosclerose, doenças do colágeno e sífilis, entre outros. O presente estudo relata o caso de uma criança com aneurisma na artéria dorsal do pé esquerdo, a qual não apresentava doença ou história de trauma que justificasse sua ocorrência. A epidemiologia, a etiologia e o tratamento cirúrgico são discutidos e revisados com o auxílio da literatura.

Abstract

The present article reports a case of a male child with aneurysm of the dorsalis pedis artery. Diagnosis was confirmed by duplex scanning and pathoanatomical examination. End-to-end anastomosis was performed. Six months later, the lesion reappeared. A new duplex scan showed integrity of the anastomosis and revealed another aneurysm immediately close to this one. An angiographic study was performed and showed complete plantar arch. The aneurysm was resected and the dorsal foot artery was ligated. A pathological examination evidenced arterial dissection after anastomosis. During a six-month follow-up period after the second surgery, no recurrence was noted. Most of the published case reports related to pseudoaneurysms. True aneurysms are relatively rare. A discussion about the etiology, epidemiology and treatment of this type of aneurysm is also presented.

Key-words: aneurysm, artery, surgery.

Relato de caso

Uma criança do sexo masculino, de quatro anos de idade, foi avaliada em nosso serviço de cirurgia vascular após triagem pelo serviço de pediatria. Apresentava massa pulsátil há aproximadamente dois anos, localizada na face dorsal do pé esquerdo, próxima à articulação do tornozelo, medindo aproximadamente 1 cm de diâmetro. Sua consistência era fibroelástica; era indolor e não havia sinais inflamatórios locais. Não apresentava crescimento rápido nos últimos meses ou antecedentes de trauma local ou doenças correlatas. A criança não apresentava traços sindrômicos.

Após a consulta foi realizado duplex scan que evidenciou dilatação aneurismática da artéria dorsal do pé, medindo em seus diâmetros maiores 4,9 mm x 8,9 mm, sem imagens de trombo em seu interior. A avaliação da aorta abdominal e das artérias ilíacas e viscerais através de duplex scan não mostrou anormalidades nesses vasos (Figura 1).

1. Médico residente, Serviço de Cirurgia Vascular, Hospital de Base de São José do Rio Preto.

2. Chefe da disciplina de cirurgia vascular, Faculdade de Medicina de São José do Rio Preto.

3. Docente de cirurgia vascular, Faculdade de Medicina de São José do Rio Preto.

4. Médico, Serviço de Cirurgia Vascular, Hospital de Base de São José do Rio Preto.

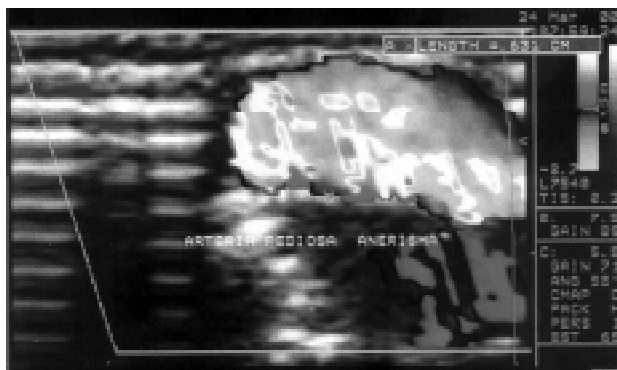


Figura 1 - Duplex scan pré-operatório (24/03/2000).

A criança foi submetida a tratamento cirúrgico com exérese do aneurisma e anastomose término-terminal. O exame anatomopatológico confirmou a presença de aneurisma verdadeiro, medindo 1,2 cm de comprimento por 0,5 cm de diâmetro.

No pós-operatório, houve completa cicatrização da ferida cirúrgica. O duplex scan controle, realizado um mês após a cirurgia, foi normal.

Seis meses após a cirurgia, notou-se o reaparecimento de lesão pulsátil sob a cicatriz cirúrgica. Um novo duplex scan revelou anastomose término-terminal íntegra e dilatação aneurismática após a anastomose, medindo 6,3 mm x 8,2 mm (Figura 2). Uma arteriografia seletiva do membro inferior esquerdo mostrou artérias femorais, poplíteas e tibiais sem alterações e dilatação aneurismática da artéria dorsal do pé, estendendo-se desde o tarso até a metade proximal dos metatarsianos. O arco plantar encontrava-se íntegro, com enchimento completo por ambas as artérias tibiais (Figura 3).

Uma segunda operação foi realizada. Optou-se por exérese da lesão e ligadura da artéria dorsal do pé (Figura

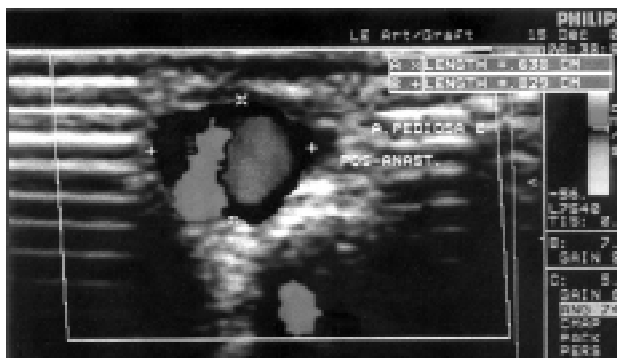


Figura 2 - Duplex scan após primeira cirurgia (15/12/2000).

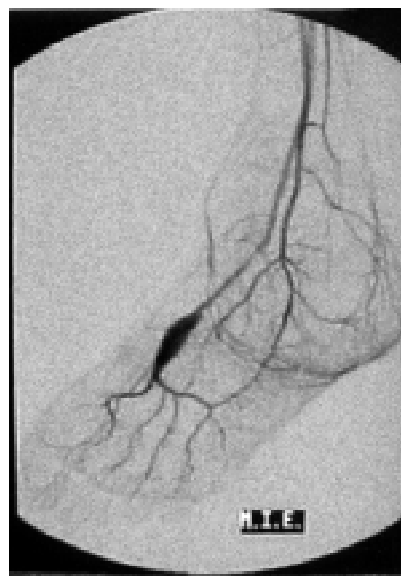


Figura 3 - Arteriografia após primeira cirurgia (22/03/2001).

4). O exame anatomopatológico revelou aneurisma dissecante no segmento pós-anastomótico da artéria.

No pós-operatório, havia perfusão adequada do pé. O acompanhamento até o período de seis meses após a operação não mostrou recidiva da lesão.

Discussão

Os aneurismas arteriais resultam de dois mecanismos básicos: (1) intrínseco, por fraqueza estrutural da parede do vaso e (2) por estresse mecânico da parede arterial. Vários processos patológicos conhecidos estão associados aos aneurismas arteriais, entre eles, as síndromes de Marfan e de Ehlers-Danlos, sífilis, diabetes, infecções, trauma, aterosclerose e fibrodissplasia.

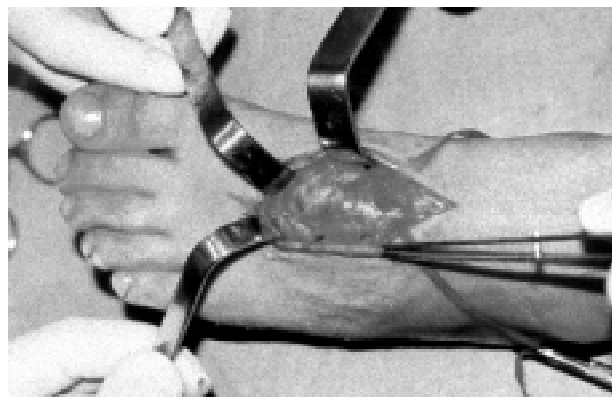


Figura 4 - Aspecto intra-operatório.

A aorta é a artéria acometida com mais frequência, seguida pelas artérias femorais e poplíteas. Clinicamente, os aneurismas se apresentam como uma massa pulsátil, podendo ou não exibir frêmito ou sopro. Arteriografia, tomografia computadorizada, ressonância magnética e ultra-sonografia são rotineiramente empregadas para confirmar o diagnóstico, verificar as extensões e relações com outras estruturas anatômicas.

Os aneurismas da artéria dorsal do pé são raramente relatados, mas acredita-se que ocorram com certa frequência. Dos 15 casos relatados na literatura, a maioria era de pseudo-aneurismas¹⁻⁵ em crianças, geralmente relacionados a trauma ou cirurgia ortopédica.

Poucos casos relatados são aneurismas verdadeiros. Herrmann⁷ descreveu a presença de aneurisma em um paciente de 42 anos de idade e o relacionou com arteriosclerose. Realizou exérese da lesão com anastomose término-terminal da artéria.

Wu⁸ relatou um aneurisma da artéria dorsal do pé em um paciente masculino de 52 anos de idade, o qual foi submetido a ressecção da lesão e ligadura dos cotos arteriais. O estudo anatomopatológico revelou aneurisma verdadeiro, com trombo mural e paredes arteriais delgadas.

Fitzpatrick⁹ e Morettini *et al.*¹⁰ relataram mais dois casos, descritos como idiopático e isolado, respectivamente. Ambos pacientes tinham fatores de risco para arteriosclerose.

McKee & Fisher⁶ descreveram o caso de uma mulher de 71 anos de idade, diabética e hipertensa, na qual o aneurisma foi excisado após ligadura da artéria dorsal do pé. O achado histopatológico foi de hemanangioma epitelióide.

Alguns estudos sugerem que, se existe aneurisma nessa localização, outros locais devem ser pesquisados através de exame clínico minucioso e exames de imagem. Imunoelctroforese, pesquisa de anticorpos anti-núcleo e antímúsculo liso e sorologia para sífilis devem ser solicitados^{9,10}. Exames histopatológico da parede do vaso e microbiológico da peça cirúrgica são importantes na pesquisa de aneurisma micótico.

Em alguns casos foi adotada conduta clínica, com reavaliações periódicas da lesão e, na maioria, o tratamento cirúrgico foi realizado, consistindo na exérese da lesão, seguida de anastomose término-terminal da artéria^{1,2,7,10}, a fim de preservar a integridade vascular, assegurando o desenvolvimento normal em crianças e em pacientes com risco de desenvolver doença ateros-

clerótica. Todavia, a ligadura definitiva da artéria é outra forma de tratamento e pode ser realizada com segurança.

No caso descrito, por tratar-se de uma criança, optou-se, na primeira operação, por restauração arterial, como sugere a literatura; tal procedimento foi também adotado devido à facilidade técnica em se aproximar os cotos proximal e distal da artéria. A decisão referente à ligadura definitiva da artéria na segunda operação levou mais em consideração os aspectos técnicos do que a crença na possibilidade de recidiva da doença, visto que o exame histopatológico demonstrou a presença de dissecação da parede arterial junto à anastomose como causa da recorrência da doença.

Nos exames de imagem, não encontramos outros aneurismas ou alterações vasculares. Os exames pré-operatórios e o anatomopatológico não evidenciaram a etiologia da doença, sendo a lesão considerada um aneurisma verdadeiro da artéria dorsal do pé, de natureza idiopática.

Referências

1. Chairman EL, Uricchio JN. Traumatic aneurysm of dorsalis pedis artery: a review of the literature and case report. *J Am Podiatry Assoc* 1982;72:41-3.
2. Bogokowsky H, Slutzski S, Negri M, Halpern Z. Pseudoaneurysm of dorsalis pedis artery. *Injury* 1985;16:424-5
3. Lieberman JR, Goldstock LE, Jacobs RL. Pseudoaneurysm of the dorsalis pedis artery after Lisfranc amputation. *Foot Ankle* 1991;12:123-4.
4. Vasudevan A, Patel D, Brodrick P. Pseudoaneurysm of the dorsalis pedis artery [letter]. *Anaesthesia* 1997;52:926-7.
5. Enzinger FM, Weiss SW. *Soft tissue tumors*. 2nd ed. St. Louis: CV Mosby; 1988. p. 502-8.
6. McKee TI, Fisher JB. Dorsalis pedis artery aneurysm: Case report and literature review. *J Vasc Surg* 2000;31:589-91.
7. Herrmann M. Pedal aneurysms [letter]. *Eur J Vasc Endovasc Surg* 1996;11:250.
8. Wu KK. True aneurysm of dorsalis pedis artery mimicking a soft tissue tumor. *J Foot Surg* 1991;30:304-7.
9. Fitzpatrick WH. Idiopathic aneurysm of the dorsalis pedis artery. *J Foot Surg* 1980;19:185-6.
10. Morettini G, Ventura M, Marino GA, Petrassi C, Spartera C. Isolated aneurysm of the dorsalis pedis artery. *Eur J Vasc Endovasc Surg* 1995;9:485-6.

Correspondência:

Dr. Marcelo Iost Bausells

Rua General Glicério, 3885/62

CEP 15015-400 - São José do Rio Preto - SP

E-mail: marcelobausells@hotmail.com